

원저

산삼약침이 자궁내막증 유발 흰쥐에 미치는 영향

김성혜 · 권기록 · 박희수

상지대학교 한의과대학 침구학교실

Abstract

Effects of Cultivated Wild Ginseng Pharmacopuncture on Surgically Induced Endometriosis in Rats

Kim Sung-hae, Kwon Ki-rok and Park Hee-soo

*Department of Acupuncture & Moxibustion, Oriental Medical College, Sangji University

Purpose : This study was carried out to identified the effects of Cultivated Wild Ginseng Pharmacopuncture(CWG Pharmacopuncture) to the rats with surgically induced endometriosis.

Methods : Endometrial tissue was implanted in the serosal wall of the small intestine in rats. The rats were divided randomly into an experimental and control group. The experimental group was treated with CWG Pharmacopuncture intravenous injection to the vein of tail and the control group was given same dose of normal saline for 4 weeks. And the size of the ectopic uterine tissue was estimated, and the serum progesterone, estradiol and cytokine(TNF- α , IL-2, IL-4, IL-6, IL-10) concentrations were analyzed.

Results : 1. The size of the ectopic uterine implants in the experimental group was much smaller than that in the control group.

2. In analysis of serum hormone, the concentration of progesterone showed higher value than that of control group and estradiol showed lower value.

3. In analysis of cytokine, TNF- α , IL-2 and IL-6 concentrations showed lower value than that of control group.

4. In analysis of cytokine, IL-4 concentration showed no significant difference and IL-10 concentrations showed higher value than that of control group.

Conclusion : These results indicated that CWG Pharmacopuncture is useful treatment for endometriosis.

· 접수 : 2006년 7월 30일 · 수정 : 2006년 9월 8 · 채택 : 2006년 9월 8일
· 교신저자 : 권기록, 강원도 원주시 우산동 283 상지대학교 부속한방병원 침구과
Tel. 033-741-9257 E-mail : beevenom@paran.com

Key words : Cultivated Wild Ginseng Pharmacopuncture, endometriosis, progesterone, estradiol, cytokine

I. 緒 論

산양산삼 증류약침(이하 산삼약침)이란 약침요법의 일종으로 산양산삼을 증류식으로 추출하여, 침구·경락이론과 본초이론에 의거하여 경혈이나 압통점에 주입하거나 혈액주입²⁻⁴⁾하는 방법으로 침자극과 산양산삼의 補氣·益血·托毒·合瘡 등의 作用을 통하여 질병을 치료하는 신침요법이다.

山蔘은 性 微溫, 味 苦甘하여, 補五臟, 益氣, 補血, 生津, 止渴, 定魂魄, 止驚悸, 明目, 開心, 久服輕身延年 등의 효능이 있다⁵⁾고 하였다. 권 등^{6, 11)}은 이러한 산양산삼을 이용한 약침연구를 시행하여 독성, 안전성 실험과 시험관 내 시험, 인삼과 산양삼의 효능 비교, 혈당 강하 및 항암효과와 관련하여 유의한 결과를 보고한 바 있다.

자궁내막증은 자궁내막조직이 자궁강 이외의 부위에 존재하여 매 월경 시에 정상자궁내막조직과 동일하게 성장, 분비, 출혈함으로 인해 月經困難, 月經紊亂, 性交痛, 不妊 등의 증상을 야기하는 질환^{12,13)}이다.

한의학 문헌에서는 자궁내막증에 일치되는 병명을 찾을 수 없으나 이 질환의 특징적인 증상들로 미루어 月經痛, 月經不調, 崩漏, 不妊의 범주에 속하는 것으로 인식하고 있으며¹⁴⁾ 심한 경우 小結節이나 腫塊 등을 형성하기도 하므로 癥瘕의 범주로 인식하기도 한다¹⁵⁾.

자궁내막증과 관련된 연구로는 권¹⁶⁾, 엄¹⁷⁾ 등이 자궁내막증에 대한 유의성 있는 임상보고를 하였지만 산삼약침에 대한 연구보고는 이루어진 바 없으므로 이에 대한 유효성 평가를 목적으로 본 연구를 시도하였다.

이에 저자는 외과적인 방법으로 흰쥐에 자궁내막증을 유발하고 처치한 후 자궁내막조직의 육안적 소견 관찰을 시도하였고, 혈청 내 progesterone과 estradiol의 함량, tumor necrosis factor- α (TNF- α), interleukin(IL)-2, -4, -6, 그리고 interleukin-10 등의 혈중농도를 분석한 결과 유의한 결론을 얻었기에 보고하는 바이다.

II. 實驗材料 및 方法

1. 실험동물 및 약재

1) 실험동물

실험동물은 체중 200±20g의 Splague-Dawley계의 성숙한 암컷 흰쥐(대한바이오링크, 한국)를 실험실 환경에 2주간 적응시킨 후 膣塗抹檢査를 통해 4-5일의 규칙적인 발정기를 가지는 것을 선택하여 사용하였다.

2) 산삼 약침의 조제¹⁾

산양산삼은 산삼 혹은 산양삼의 종자를 적절한 환경에서 재배한 것으로 수령은 10년으로 추정되며, 무게는 7-12g, 길이는 10-12cm 된 것을 사용하였다(Fig. 1).

먼저 산삼을 흐르는 물에 깨끗이 세척하여 뇌두를 제거하지 않은 100g의 산삼을 증류수와 배합한 후 2시간 전탕하여 찌꺼기는 따로 분리하고, 전탕액을 무균실에 있는 증류추출기에 넣고 전탕하여 1,000cc의 약침액을 얻었다. 얻어진 약침액을 0.1 μ m 여과지로 여과한 후, 멸균된 용기에 일정 용량 주입하였고, 밀봉하여 멸균기에 다시 멸균과정을 거친 후 시료를 준비하였다(Fig. 2).

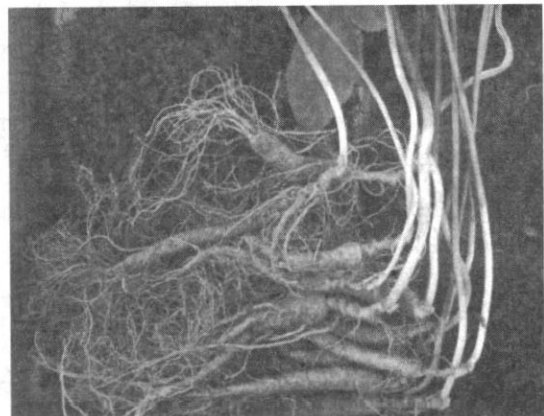


Fig. 1. The shape of cultivated wild ginseng in Korea. These are about 10years old

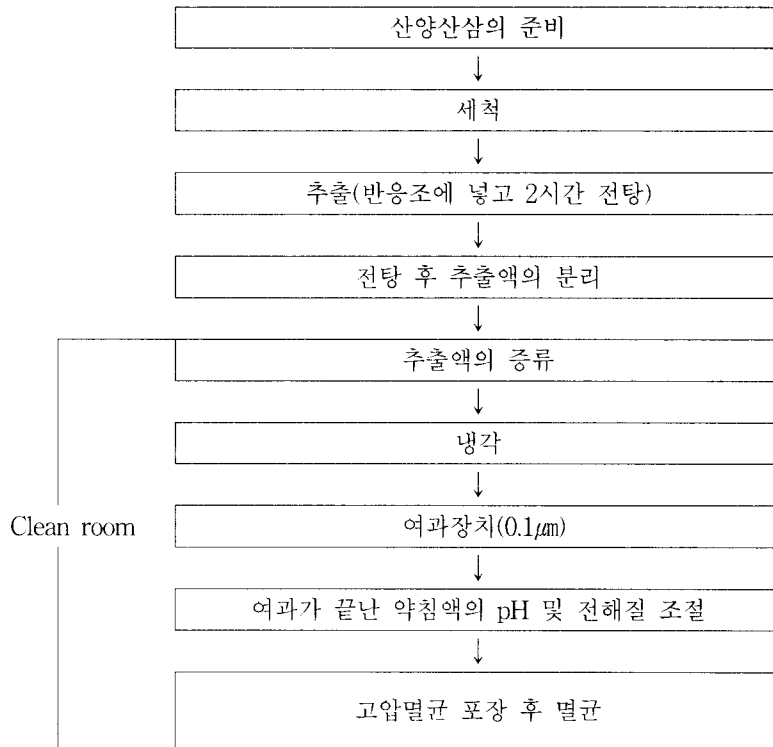


Fig. 2. Manufacturing process of cultivated wild ginseng Pharmacopuncture

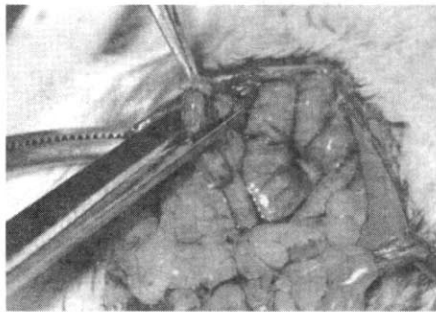


Fig. 3. Fragment of right uterine horns was incised after binding both side

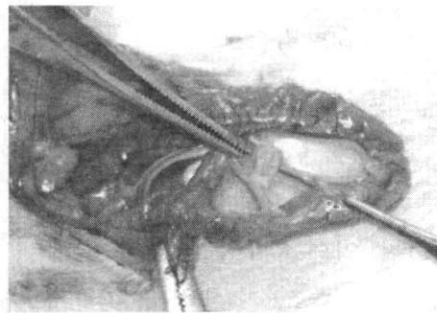


Fig. 4. Collected uterine tissue was implanted at the serosal wall of small intestine

2. 실험방법

1) 자궁내막증 유도

Vernon과 Wilson의 방법¹⁹⁾으로 자궁내막증을 유발시켰다. 먼저 정상적인 생식기능을 나타내는 건강한 암컷 흰쥐를 선택하여 복부의 털을 제거한 후, ether로 전신 마취를 시행하였다. 흰쥐의 복부를 절개하여 오른쪽 자궁각을 찾은 후 과다출혈을 막기 위하여 절개하고자 하는 부위의 양쪽부분을 수술실

로 묶었다. 이후 조직을 절취하고, 37°C의 생리식염수에서 절취한 자궁각 조각을 약 2mm×2mm의 조직편으로 잘라서 소장엔 인접한 장간막에 이식하였다. 복벽은 이식 후 봉합하였으며, 매일 수술 부위를 소독하면서 물과 사료를 충분히 공급하여 주었다(Fig. 3-4).

2) 자궁내막 이식조직의 조직학적 검사

자궁내막증을 유도하는 수술을 실시하여 4주가

경과한 후 이식 자궁내막의 정상적인 증식을 조직학적인 면에서 확인하고자 무작위로 2마리를 선발하였다. 이식한 자궁내막 조직편을 채취한 후 10% formalin (HCHO)으로 조직을 고정한 후 formalin 색소와 고정액의 주성분을 제거하기 위하여 12시간 동안 흐르는 물에 씻었다. 이후 70%부터 10% 간격으로 100%까지 1시간씩 alcohol 농도를 증가시키면서 dehydration시킨 후 xylene과 chloroform을 사용하여 clearing시켰다.

이후 paraffin을 처리하여 embedding center의 warming chamber에서 60°C로 2시간 동안 방치하여 침투시키고 조직을 잘라 균등하게 냉각한 후 냉동실에 보관하였다. 이를 4-5µm 두께로 자른 후, 박절된 조직을 붓으로 조심히 떼어내어 50% alcohol에 띄워 floating bath로 옮겨서 잘된 절편을 albumin이 얇게 발라진 slide 위에 접착하여 labelling하였다. 완전히 물방울을 제거한 뒤 60°C의 부란기에 2-3시간 방치하여 조직을 고착시켜 현미경으로 관찰하였다. 염색 방법은 mercuric oxide를 산화제로 사용하여 hematoxylin을 숙성시키는 Harris Hematoxylin-Eosin stain(H-E stain)을 사용하였다.

3) 약침의 시술방법

약침시술은 1회 시술에 0.1ml씩 흰쥐의 미정맥에 주입하였으며 3회/week 시술로 4주간 총 12회를 시술하였다.

4) 자궁내막 이식조직의 육안적 검사

약침을 시술한 후 대조군과 실험군을 각각 두 마리씩 무작위로 선정하여 ether 마취 후 복강을 열고 장간막에 자궁내막조직이 이식된 부위를 찾아 그 크기의 변화를 사진촬영을 통해 확인하였다.

5) 혈중 progesterone 및 estradiol 함량측정

혈중 progesterone 및 estradiol 함량측정은 방사면역측정 Kit(adaltis, S·T·A, inc., Italia)로 측정하였다. progesterone 및 estradiol에 대한 각각의 항체가 coating되어 있는 튜브에 0.1ml의 혈청과 0.9ml의 ¹²⁵I로 표시된 progesterone 및 estradiol용액을 각각 넣어 상온에서 3시간 동안 결합반응을 시켰다. 반응 후 용액부분을 제거하고 튜브에 결합된 항원-항체 결합체의 방사능을 gamma counter(packard

Autogamma 500, U.S.A.)에서 1분간 측정하였다.

6) 혈중 cytokine의 함량측정

TNF-α 및 IL-2, 4, 6, 10의 정량은 시판 Kit(R&D system inc. U.S.A)를 이용하여, enzyme-linked immunosorbent assays(ELISA)법으로 정량하였다. microtiter plate에 각각의 단일 클론항체로 처리한 후 혈장을 용기에 옮겨 고정항체와 2-8°C에서 2시간 동안 결합시킨 다음, 미결합 물질을 제거하기 위해 3번 세척한 후 enzyme-linked polyclonal 특이항체를 용기에 넣고 실온에서 30분간 배양한 다음 증폭용액을 용기에 추가한 후 30분 이내에 color intensity(450nm)를 측정하였다. ELISA 최소 측정용량은 0.12 pg/ml이었고, 분석간 편차는 5%이하였다.

3. 통계처리

실험결과는 SPSS package(version 6.0)를 이용하여 student's t-test에 의하여 p<0.05수준에서 실시하여 유의성을 검정하였다.

III. 實驗 結果

1. 자궁내막 이식조직의 조직학적 소견

Vernon과 Wilson의 방법¹⁸⁾으로 이식한 자궁내막 조직을 H-E stain으로 관찰하였다. 그 결과 조직이 괴사되지 않고 혈관분포가 이루어져 있으며, 정상자궁조직과 비교하여 일치되는 소견을 보여 성공적으로 자궁내막조직의 이소성 증식실험이 수행되었음을 알 수 있었다(Fig. 5, 6).

2. 자궁내막 이식조직의 육안적 소견

대조군과 실험군의 자궁내막 이식 조직을 처치 종료 후 육안적으로 관찰하였다. 대조군에 비하여 실험군의 이식조직 부위가 외견상으로도 거의 사라지고 흔적만 남아 있음을 알 수 있었다. 이는 산삼 약침 처치가 자궁내막조직의 증식을 억제하였음을 알 수 있었다(Fig. 7, 8).

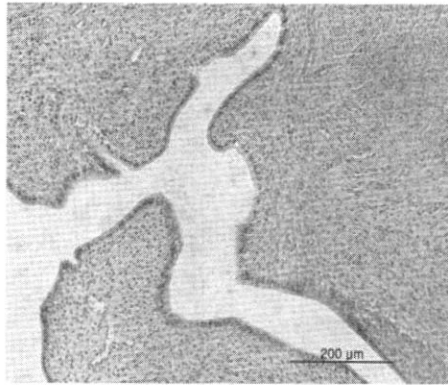


Fig. 5. Histological Observation of Normal Uterine Tissue by H-E stain

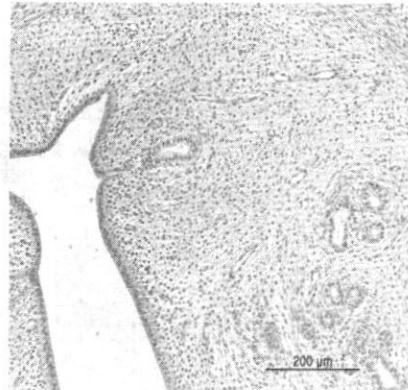


Fig. 6. Histological Observation of Uterine Tissue in surgically induced endometriosis by H-E stain

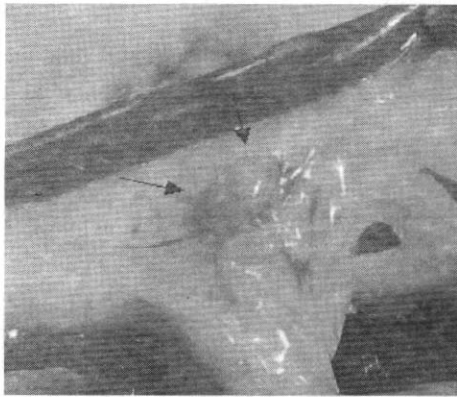


Fig. 7. Transplanted Uterine Tissue of Control group
Implanted uterine tissues of small intestine were growing up more than 5×3mm size in control group.




Fig. 8. Transplanted Uterine Tissue of Experimental group
Implanted uterine tissues of small intestine were almost disappeared compared with the control group. This suggest that the treatment of CWG Pharmacopuncture intravenous injection should have inhibited the proliferation of implanted uterine tissue.

3. 혈중 progesterone의 함량변화

혈중 progesterone을 방사능 측정법으로 검사한 결과 대조군은 15.31±2.96 ng/ml를 나타내었고, 실험군은 19.60±1.51 ng/ml를 나타내어 대조군에 비하여 유의한 증가를 나타내었다(Fig. 9).

4. 혈중 estradiol의 함량변화

혈중 estradiol을 방사능 측정법으로 검사한 결과 대조군은 53.01±5.77 pg/ml를 나타내었고, 실험군은

33.00±6.52 pg/ml를 나타내어 대조군에 비하여 산삼약침 처치군에서 유의한 감소를 나타내었다(Fig. 10).

5. cytokine의 함량변화

1) 혈중 TNF-α

혈중 TNF-α를 ELISA법으로 정량한 결과 대조군은 22.56±4.28 pg/ml를 나타내었고, 실험군은 15.83±1.13 pg/ml를 나타내어 산삼약침 처치군에서 대조군에 비하여 유의한 감소를 나타내었다(Fig. 11).

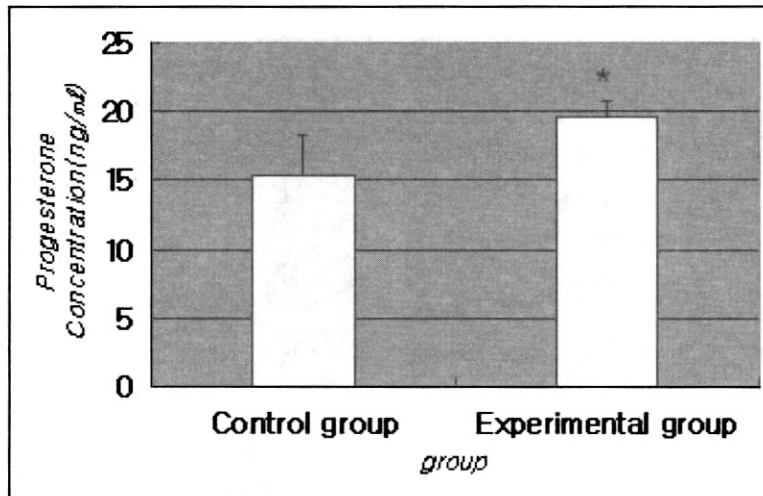


Fig. 9. Effect of CWG Pharmacopuncture on the Concentration of Serum Progesterone in surgically induced Endometriosis Rats

The progesterone concentration was significantly higher in the serum of experimental group than control group($p < 0.05$).

Control group: induced endometriosis and administered normal saline.

Experimental group: induced endometriosis and treated with CWG Pharmacopuncture injection.

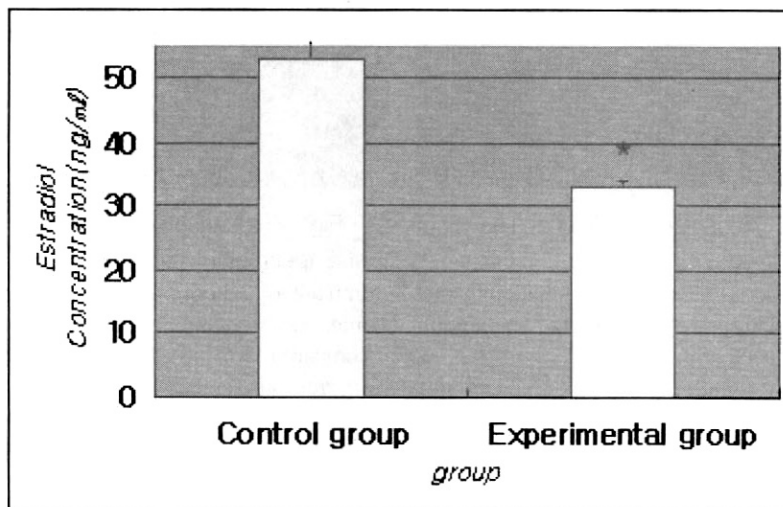


Fig. 10. Effect of CWG Pharmacopuncture on the Concentration of Serum Estradiol in surgically induced Endometriosis Rats

The estradiol concentration was significantly lower in the serum of experimental group than control group($p < 0.05$).

Control group: induced endometriosis and administered normal saline.

Experimental group: induced endometriosis and treated with CWG Pharmacopuncture injection.

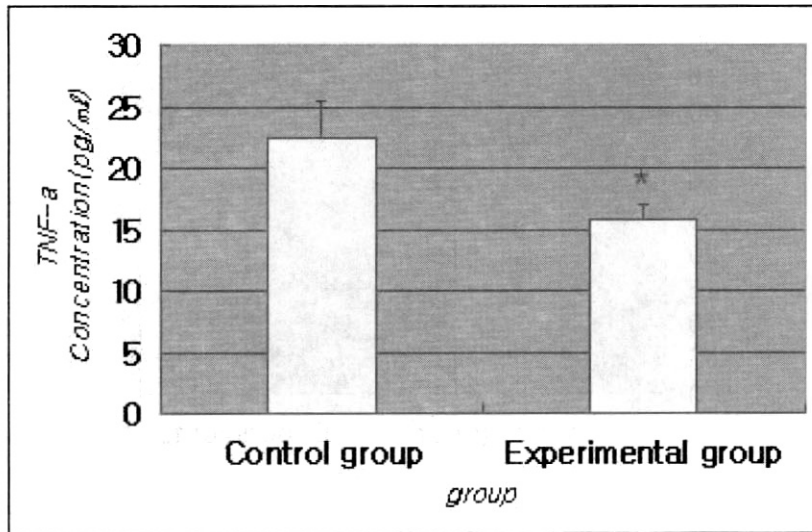


Fig. 11. Effect of CWG Pharmacopuncture on the Concentration of Serum TNF- α in surgically induced Endometriosis Rats

The estradiol concentration was significantly lower in the serum of experimental group than control group($p < 0.05$).

Control group: induced endometriosis and administered normal saline.

Experimental group: induced endometriosis and treated with CWG Pharmacopuncture injection.

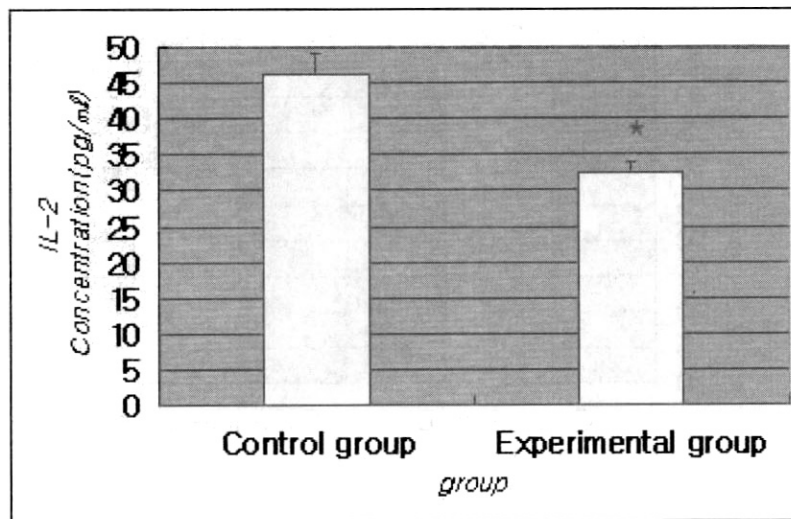


Fig. 12. Effect of CWG Pharmacopuncture on serum IL-2 concentration in induced endometriosis rats

The IL-2 concentration was significantly lower in the serum of experimental group than control group($p < 0.05$).

Control group: induced endometriosis and administered normal saline.

Experimental group: induced endometriosis and treated with CWG Pharmacopuncture injection.

2) 혈중 IL-2

혈중 IL-2를 ELISA법으로 정량한 결과 대조군은 46.18 ± 7.24 pg/ml를 나타내었고, 실험군은 32.70 ± 3.28 pg/ml를 나타내어 산삼약침 처치군에서 대조군에 비하여 유의한 감소를 나타내었다(Fig. 12).

3) 혈중 IL-4

혈중 IL-4를 ELISA법으로 정량한 결과 대조군은 35.34 ± 7.37 pg/ml를 나타내었고, 실험군은 34.23 ± 4.03 pg/ml를 나타내어 두 군 간에 유의한 차이가 인정되지 않았다(Fig. 13).

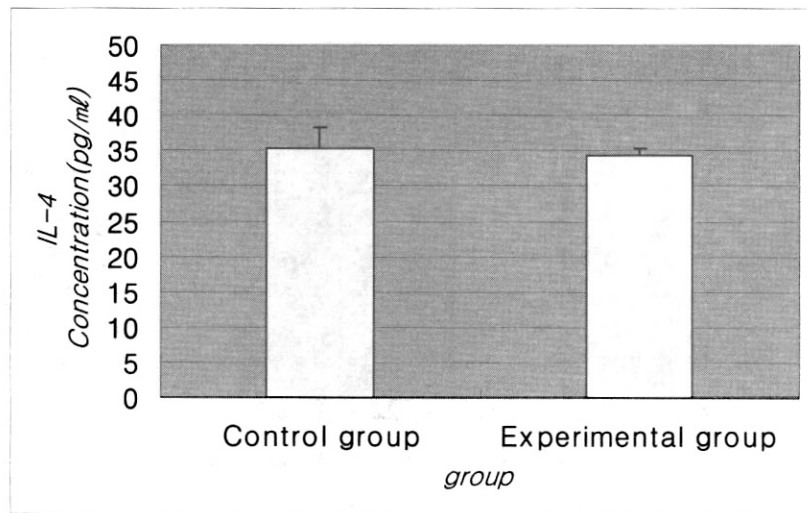


Fig. 13. Effect of CWG Pharmacopuncture on the Concentration of Serum IL-4 in surgically induced Endometriosis Rats

There was not showed significant difference in the concentration of Serum IL-4.

Control group: induced endometriosis and administered normal saline.

Experimental group: induced endometriosis and treated with CWG Pharmacopuncture injection.

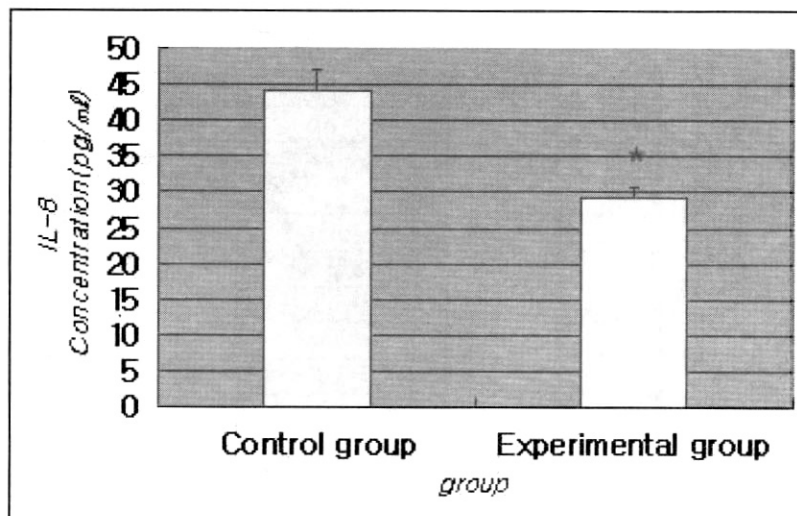


Fig. 14. Effect of CWG Pharmacopuncture on the Concentration of Serum IL-6 in surgically induced Endometriosis Rats

The IL-6 concentration was significantly lower in the serum of experimental group than control group ($p < 0.05$).

Control group: induced endometriosis and administered normal saline.

Experimental group: induced endometriosis and treated with CWG Pharmacopuncture injection.

4) 혈중 IL-6

혈중 IL-6를 ELISA법으로 정량한 결과 대조군은 44.14 ± 8.28 pg/ml를 나타내었고, 실험군은 29.37 ± 6.10 pg/ml를 나타내어 산삼약침 처치군에서 대조군에 비하여 유의한 감소를 나타내었다(Fig. 14).

5) 혈중 IL-10

혈중 IL-10을 ELISA법으로 정량한 결과 대조군은 17.29 ± 8.01 pg/ml를 나타내었고, 실험군은 73.94 ± 12.24 pg/ml를 나타내어 산삼약침 처치군에서 대조군에 비하여 유의한 증가를 나타내었다(Fig. 15).

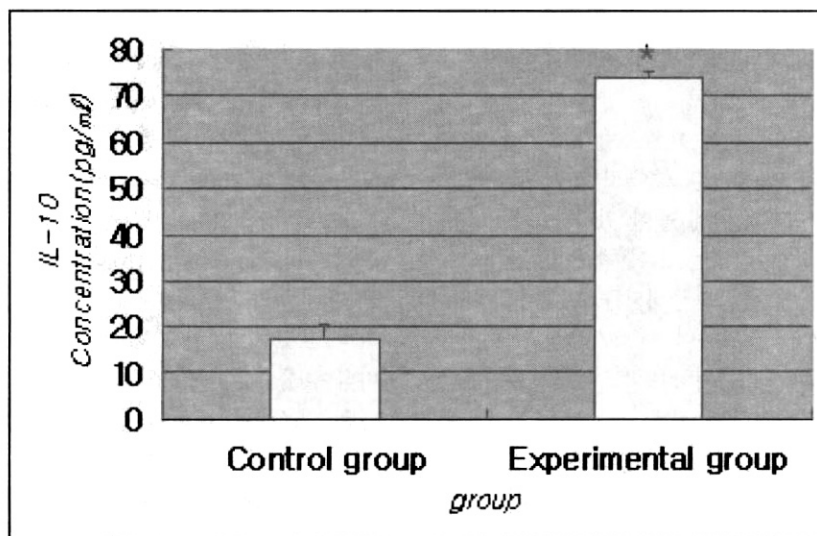


Fig. 15. Effect of CWG Pharmacopuncture on the Concentration of Serum IL-10 in surgically induced Endometriosis Rats

The IL-10 concentration was significantly higher in the serum of experimental group than control group(p <0.05). Control group: induced endometriosis and administered normal saline.

Experimental group: induced endometriosis and treated with CWG Pharmacopuncture injection.

IV. 考 察

약침요법은 鍼灸·經絡과 本草理論에 의하여 각종의 한약재를 일정한 방법으로 조제한 후 經穴 등에 주입하여 刺鍼과 藥物效果를 바탕으로 질병을 치료하는 新鍼療法이다¹⁾. 약침의 시술부위는 辨證에 의해 선택된 經穴과 壓痛點 등이 대부분이며, 시술 방법으로 靜脈注入을 시행하는 경우는 중국에서 水鍼療法 혹은 穴位注射療法이라고 하여 procaine, vitamin 제제, 포도당과 같은 양방주사제제나 한약, 혹은 한약과 양약을 혼합해서 만든 다양한 제제들이^{2) 1)} 임상에서 사용되고 있으나 국내에서는 아직 연구단계에 있다. 또한 인삼약침과 관련된 연구는 다양하게 보고^{3) 21)} 되었지만 산양산삼을 이용한 연구는 최근에야 이루어지고 있다.

산삼 혹은 산양산삼 증류약침을 혈액주입용으로 조제하여 보고된 실험으로는 Sarcoma-180 복강암 유발 항암실험³⁾과 무작위 대조 임상 실험³¹⁾, A549 human lung cancer cell을 이용한 *in vitro* 실험^{6) 7)}, 항암제에 대한 부작용 완화효과 등^{22) 35)} 이 있다.

자궁내막증은 자궁내막조직이 자궁강 이외의 부

위에 존재하여 매 월경 시에 정상자궁내막조직과 동일하게 성장, 분비, 출혈함으로 인해 月經困難, 月經紊亂, 性交痛, 不妊 등의 증상을 야기하는 질환이다¹⁰⁾. 자궁내막증은 가장 흔한 부인과 질환 중의 하나로 1921년 Sampson²⁷⁾에 의해 발생기전의 제시와 endometriosis란 병명이 명명되었지만 아직도 정확한 발병기전은 알려져 있지 않으며 여러 가지 가설이 제시되고 있다. 예를 들면 월경시에 월경혈과 자궁내막조직이 난관을 통하여 골반강이나 복강 내로 역류되어 자궁내막세포가 골반강내에 직접 착상되어 성장한다는 착상설, 미립자궁내막이 배상피세포 및 태생학적으로 체강상피에서 기원하는 골반복막 일부의 이상분화의 결과로 발생한다는 체강화생설, 월경시 자궁내막세포가 자궁의 혈관계 및 임파계를 통하여 원격장기나 장소로 전이된다는 혈행성 파종설 등이 제시되고 있다¹⁰⁾.

이런 가설들은 자궁내막세포들이 어떻게 자궁 바깥부위에 도달할 수 있는가를 설명할 수는 있지만, 어떤 여성은 자궁내막증이 발생되고 다른 여성은 발생되지 않는가에 대한 개인차를 설명하지는 못하고 있다. 실제로 월경을 하는 대부분의 여성에서 난관을 통한 월경의 복강 내 역류가 관찰되지만²⁸⁾ 자궁

내막증은 일부 소수의 여성에서만 발생한다. 이러한 차이를 설명하는 기전으로 개개인의 유전적 성향과 면역학적 민감성의 차이가 대두되어 이에 대한 많은 연구가 진행되고 있다²⁹⁻³⁰⁾.

자궁내막증의 증상으로는 月經痛, 주기적 혹은 지속적 骨盤痛, 性交痛, 월경기간 중에 느껴지는 排便痛, 不妊, 月經過多, 月經不規則 등이 있다³⁰⁾.

자궁내막증의 양방적 치료는 크게 통증의 감소와 불임치료를 나눌 수 있으며 자궁내막증의 악화를 방지하고 통증을 조절하기 위하여 난소기능을 억제하는 약물치료를 하거나 직접 자궁내막조직 및 유착을 제거하는 수술적 치료를 하게 된다.

한방에서 자궁내막증의 병명은 없으나 이 질환에서 나타나는 특징적인 증상들로 미루어보아 月經痛, 癥瘕, 月經不調, 不妊의 범주에 속한다고 보고 있다^{14,31)}. 또한 한의학에서는 자궁내막증의 병인을 離經之血인 瘀血로 보고 있으며 氣虛, 血寒, 血熱, 氣滯, 外傷, 出血 등이 瘀血을 형성할 수 있는 대표적인 요인이다.

자궁내막증의 한방치료를 위한 기존의 연구가 活血祛瘀하는 한약처방을 직접 내복하여 자궁내막증의 효과를 살펴보는 연구가 주류를 이루고 있고, 최근 들어 약침을 이용한 자궁내막증 치료 연구가 시도되고 있다^{32,33)}. 이에 저자는 扶正의 작용이 뛰어나다고 보고된 산삼약침의 효능을 이용하여 자궁내막증에 대한 치료효과를 알아보고자 본 연구를 시도하였다.

먼저 외과적 방법으로 흰쥐에 자궁내막증을 유발한 후 3회/week로 4주간 산삼약침을 미정맥에 시술하였다. 그리고 이소성 자궁내막조직의 변화를 비교·관찰하였고, 혈중 progesterone, estradiol, TNF- α 및 IL-2, IL-4, IL-6, IL-10의 함량변화를 관찰하였다.

본 실험의 기본적 수행을 확인하기 위하여 흰쥐의 자궁내막조직을 Vernon과 Wilson의 방법¹⁸⁾으로 소장에 인접한 장간막에 이식하고 4주 후 조직학적으로 검사한 결과, 조직이 괴사되지 않고 혈관분포가 잘 이루어져 있었으며 정상자궁 내막조직과 일치되는 소견을 보여 자궁내막의 정상적인 증식이 이루어졌음을 해부조직학적으로 확인하였다. 이렇게 자궁내막증이 유발된 흰쥐를 2주간 안정화시킨 후 대조군과 실험군으로 나누어 실험을 진행하였다. 대조군은 4주 동안 0.1ml/200g씩 총 12회 생리식염수를 미정맥에 주입하였고, 실험군은 동일한 방법으로 산삼약침을 시술하였다. 이 후 자궁내막 이식조직을 육안적으로 관찰한 결과 이식조직의 부위가 외견상으로도 대조군에 비하여 산삼약침 시술군에서 거의

사라지고 흔적만 남아 있어 산삼약침의 자궁내막증에 대한 억제효과를 관찰할 수 있었다.

자궁내막증의 조직은 정상자궁내막조직과 마찬가지로 estrogen, androgen, progesterone 수용체를 지니 호르몬에 대한 반응이 정상 자궁내막과 유사하므로 내분비학적 호르몬 인자와 밀접한 관련이 있다³⁴⁾고 보고되고 있다. 따라서 자궁내막의 성장을 촉진시키는 estrogen과 estrogen 의존성의 증식과 염증을 억제하는 progesterone³⁵⁾ 등의 Hormone을 측정하여 보았는데, 혈중 progesterone 함량은 대조군에 비하여 유의한 증가를 나타내었고, 혈중 estrogen 함량은 대조군에 비하여 유의하게 감소하였음을 알 수 있었다. 이는 산삼약침의 시술이 자궁내막의 증식과 연관된 progesterone과 estrogen에 작용하여 자궁내막조직의 증식을 억제하였음을 추정할 수 있었다.

Harada 등³⁶⁾은 자궁내막증 여성의 복강액에서 TNF- α 농도가 정상인 여성보다 증가한다고 하였으나, Vercellini 등³⁷⁾은 자궁내막증 여성과 정상인 여성의 혈장과 복강액에서 TNF- α 농도의 차이가 없다고 하였다. 본 실험에서 TNF- α 의 함량은 대조군에 비하여 유의하게 감소하였는데 이는 Harada 등이 제시한 주장과 일치함을 알 수 있었다.

혈중 cytokine과 자궁내막증의 상관성을 알아보고자 IL-2, IL-4, IL-6, 그리고 IL-10의 변화를 관찰하였다.

IL-2, IL-4에 있어서 Koumantakis 등³⁸⁾은 IL-2의 농도가 자궁내막증 환자의 혈액에서 대조군보다 증가한다고 보고하였으나, Hsu 등³⁹⁾은 자궁내막증 환자의 복강액에서 IL-2의 농도는 감소하고 IL-4의 농도는 질환의 중등도에 따라 증가한다고 하였다.

본 실험에서는 실험군의 IL-2 함량이 대조군에 비해 유의한 감소를 보였고 IL-4의 함량은 유의한 변화를 나타내지 않았다. 이는 Koumantakis 등이 주장한 내용과 일치하는 결과로 자궁내막염으로 인하여 증가한 IL-2 함량을 산삼약침이 억제한 것으로 추정되었다.

Antonio 등⁴⁰⁾은 IL-6가 자궁내막증 여성의 혈액과 복막액에서 증가한다고 하였고, Rier 등⁴¹⁾은 IL-6는 정상자궁내막의 기질세포에 대해서는 성장억제인자로 작용하고 이소성 자궁내막 기질세포에 대해서는 비정상적인 성장촉진인자로 작용한다고 하였다.

본 실험에서는 실험군의 IL-6 함량이 대조군에 비해 유의한 감소를 보여 기존의 연구보고와 일치하는 결과를 나타내었다. 이는 산삼약침이 이소성 자

궁내막염에 유효할 수 있는 이론적 근거를 제시하는 결과로 볼 수 있다.

이 등⁴²⁾은 자궁내막증 환자의 복강액에서 IL-10은 감소한다고 보고하였으나, Punnonen 등⁴³⁾은 자궁내막증 환자의 복강액에서 IL-10이 증가한다고 보고하였다.

본 실험에서는 실험군의 IL-10의 함량이 대조군에 비해 상당히 많은 증가를 나타내었는데 이는 이 등⁴²⁾이 주장한 내용과 일맥상통하는 결과를 보였다고 할 수 있다.

최근 자궁내막증의 병인으로 면역체계의 이상에 대하여 많은 연구가 이루어지고 있다. 그러나 상기한 바와 같이 연구결과가 상반된 경우가 많아 자궁내막증의 정도나 치료기간, 실험방법에 따른 결과의 차이가 적지 않음을 알 수 있었고, 자궁내막증에 보다 객관적인 지표로서 cytokine이 사용되기 위해서는 앞으로 더욱 세밀하고 심층적인 연구가 필요하다고 생각되었다.

이상의 결과로 볼 때 산삼약침은 progesterone과 estrogen 등의 hormone에 작용하여 progesterone은 증가시키고 estrogen은 감소시켜 자궁내막증의 증식을 억제시킬 뿐만 아니라 혈중 cytokine인 TNF- α 와 IL-2, IL-6은 억제하고 IL-10는 증가시켜 자궁내막조직의 증식을 억제하는 것을 알 수 있었다. 이러한 연구 결과는 향후 산삼약침의 임상응용에 소중한 기초 자료로 사용될 수 있으리라 여겨지며 이에 대한 많은 연구가 후속적으로 이루어지길 바란다.

V. 結 論

산삼약침이 자궁내막증 유발 흰쥐에 어떠한 영향을 미치는가를 알아보기 위해 외과적인 방법으로 자궁내막증을 유발하고 산삼약침을 시술한 후 내막조직의 육안적 관찰과 progesterone, estradiol 등의 hormone 정량분석, 그리고 TNF- α , interleukine-2, -4, -6, -10 등의 cytokine의 변화를 관찰하여 다음과 같은 결과를 얻었다.

1. 육안적인 소견상 실험군의 이식된 자궁내막조직의 크기가 대조군에 비하여 확연한 감소를 나타내었다.

2. 혈중 progesterone 함량은 대조군에 비하여 유의한 증가를, estradiol 함량은 유의한 감소를 나타내었다.
3. 혈중 TNF- α , IL-2, 6의 함량은 대조군에 비하여 유의한 감소를 나타내었다.
4. 혈중 IL-4의 함량은 대조군과 유의한 차이를 나타내지 않았다.
5. 혈중 IL-10 함량은 대조군에 비하여 유의한 증가를 나타내었다.

이상의 실험결과로 보아 산삼약침은 이소성 자궁내막조직의 증식을 억제하는 효과가 있을 것으로 사료된다.

VI. 參 考 文 獻

1. 대한약침학회. 약침요법 시술 지침서. 대한약침학회. 1999 : 13-14, 112-118, 138-203.
2. 姜風 外. 蓼麥注射液 配合 西藥抱救急性 心筋梗塞 合病 心源性休克 23例. 中國中西醫結合雜誌. 1999 ; 19(7) : 433, 434.
3. 張方元 外. 痛症疼痛的中醫藥治療概況. 中國中西醫結合雜誌. 1999 ; 19(8) : 503-505.
4. 王燕燕. 加用生脈注射液治療急性心筋梗塞的治療效果觀察. 中國中西醫結合雜誌. 1999 ; 19(10) : 631, 632.
5. 單書健, 神農本草經校證, 杏林科學技術出版社. 1988 : 150.
6. 권기록, 조아라, 이선구. 정맥주입용 산양산삼 증류약침의 급성·아급성 독성 실험 및 Sarcoma-180 항암 효과에 관한 실험적 연구. 대한약침학회지. 2003 ; 6(2) : 7-27.
7. 조희철, 이선구, 권기록. 농도별 산양산삼 증류약침의 apoptosis에 관한 실험적 연구. 대한약침학회지. 2004 ; 7(2) : 1-15.
8. 곡경승, 이선구, 권기록. pH 및 전해질 조절 산양산삼 증류약침의 apoptosis에 관한 실험적 연구. 대한침구학회지. 2004 ; 21(6) : 1-17.
9. 권기록, 김병우. Comparative study of Various Ginseng Herbal Acupuncture — By measuring the increase of life span of mice

- and Expression of cytokine mRNA. 대한침구학회지. 2005 ; 22(2) : 203-210.
10. Ki-Rok Kwon, Chi-Wan Park, Min-Soo Ra, Chong-Kwan Cho. Clinical Observation of Multiple Metastatic Cancer Patient with Hepatocellular Carcinoma treated with Cultivated Wild Ginseng Herbal Acupuncture Therapy. J. of Korean Acupuncture & Moxibustion Society, 2005 ; 22(2) : 211-217.
 11. 권기록. 정맥주입용 산삼약침이 인체에 미치는 영향에 관한 임상적 연구. 대한약침학회지. 2004 ; 7(1) : 15-26.
 12. 대한산부인과학회. 부인과학. 칼빈서적, 1991 ; 445-452.
 13. 김정구, 강순범, 이진용 등. 자궁내막증에 관한 임상적 고찰. 대한산부회지. 1984 ; 27(11) : 1551-1560.
 14. 이태균. 자궁내막증에 대한 문헌적 고찰. 대한한방부인과학회지. 1995 ; 8(1) : 161-174.
 15. 沈金鰲. 沈氏尊生書. 自由出版社. 1988 : 334-347.
 16. 권은정, 배한익, 이태균. 내막1호환의 자궁내막증 백서의 치료효과에 대한 연구. 동국논집. 1996 ; 15 : 325-341.
 17. 엄은석, 임은미. 속발성 월경통을 한약내복 및 약물보류관장법으로 치료한 치험 2례. 대한한방부인과학회지. 1999 ; 12(1) : 1-11.
 18. 김동일, 이태균. 자궁내막증 환자 2례에 대한 임상적 고찰. 대한한의학회지. 1997 ; 18(2) : 58-72.
 19. Hahn DW et al. Experimental evidence for failure to implant as a mechanism of infertility associated with endometriosis. Basic science section. Am J Obstet Gynecol. 1986 ; 11 : 1109-1113.
 20. 강성길, 최용태. 인삼수침이 진통 및 혈압에 미치는 영향. 동양의학회지. 1985 ; 11(2) : 66-75.
 21. 황경애, 강성길. 인삼 및 녹용수침의 시간경과에 따른 면역효과연구. 경희의학. 1988 ; 4(2) : 150-157.
 22. 박원필, 권기록, 이은. 산양산삼약침이 고지방 식이에 의한 당뇨병 유발 흰쥐에 미치는 영향. 대한약침학회지. 2005 ; 8(2).
 23. 권기록, 윤휘철, 김호연. B16/F10 세포를 이식한 C57/BL6 생쥐에서 산삼약침의 항암효과 및 Doxorubicin에 의한 생식독성 완화효과. 대한침구학회지. 2006 ; 23(1) : 105-120.
 24. 임세영, 이수진, 권기록. 산삼약침이 Colon26-L5 암세포주를 이용한 간전이 모델의 항암 및 면역증진에 미치는 영향. 대한침구학회지. 2006 ; 23(1) : 121-134.
 25. 최은주, 이준무, 원승환, 권기록. 산양산삼약침의 지질강화 및 항산화효과에 대한 생화학적 및 분자생물학적 검토. 대한약침학회지. 2006 ; 9(1) : 5-20.
 26. 조병준, 권기록. Colon26-L5 대장암세포를 이용한 간전이 모델에 산삼약침치료가 혈중 cytokine에 미치는 영향. 대한약침학회지. 2006 ; 9(1) : 127-138.
 27. Sampson JA. Perforating Hemorrhagic cysts of the ovary. Arch. Surg. 1921 ; 3 : 743.
 28. Halme J, Hammond MG, Hulka JF et al. Retrograde menstruation in healthy women and in patients with endometriosis. Obstet Gynecol. 1984 ; 64 : 151-154.
 29. Berek JS, Adashi EY, Hillard PA. Novak's Gynecology. 12ed. Baltimore : Williams & Wilkins, 1996 : 403, 406, 887-915.
 30. 한의부인과학 편찬위원회. 한의부인과학 상권. 서울 : 정담출판사. 2001 : 186-188.
 31. 王大增 등. 子宮內膜症의 中醫藥 診療. 한글판 中西醫結合雜誌. 1994 ; 2 : 71.
 32. 육상숙, 임은미, 권기록. 중성어혈약침이 자궁내막증 백서에 미치는 영향. 대한약침학회지. 2006 ; 9(1) : 83-94.
 33. 이용현, 임은미, 권기록. 봉약침요법이 자궁내막증 유발 흰쥐에 미치는 영향. 대한약침학회지. 2006 ; 9(1) : 21-32.
 34. Barbieri RL. Endometriosis 1990. Current treatment approaches. Drugs. 1990 ; 39 : 502.
 35. Fang Z, Yang S, Lydon JD et al. Intact progesterone receptors are essential to counteract the proliferative effect of estradiol in a genetically engineered mouse model of endometriosis. Fertility and Sterility. 2004 ; 82(3) : 673-678.
 36. Harada T, Yoshika H, Yoshika S et al. Increased IL-6 levels in peritoneal fluid of infertile

- patients with active endometriosis. *Am J Obstet Gynecol.* 1997 ; 176 : 593-597.
37. Vercellini P, Fabrizio DB, Edoardo R et al. TNF in plasma and peritoneal fluid of women with and without endometriosis. *Gynecol Obstet Invest.* 1993 ; 36 : 39-41.
 38. Koumantakis E, Matalliotakis I, Neonaki M et al. Soluble serum IL-2 receptor, IL-6 and IL-1α in patients with endometriosis and controls. *Arch Gynecol Obstet.* 1994 ; 225 : 107-112.
 39. Hsu C, Lin Y, Wang S et al. Immunomodulation in women with endometriosis receiving GnRH agonist. *Obstet Gynecol.* 1997 ; 89 : 993-998.
 40. Antonio MD, Martelli F, Peano S et al. Ability of recombinant human TNF binding protein-1 to inhibit the development of experimentally-induced endometriosis in rats. *Reproductive Immunology.* 2000 ; 48 : 81-98.
 41. Rier SE, Zarmakoupis PN, Hu X et al. Dysregulation of IL-6 responses in ectopic endometrial stromal cells : correlation with decreased soluble receptor levels in peritoneal fluid of women with endometriosis. *J Clin Endocrinol Metab.* 1995 ; 80 : 1431-1437.
 42. 이경석, 강정배, 김홍배. 자궁내막증 환자에서 복강내의 IL-6와 IL-10의 변화양상에 관한 연구. *대한산부인과학회지.* 1999 ; 42(11) : 2558-2563.
 43. Punnonen J, Teisala K, Ranta H et al. Increased levels of IL-6 and IL-10 in the peritoneal fluid of patients with endometriosis. *Am J Obstet Gynecol.* 1996 ; 174 : 1522-1526.